

Тип исследования: Рентгенография

Пациент

Ф.И.О. ЯВОРСКАЯ ОКСАНА Дата рожд.: 1962
Адрес: ул. Челюскинцев Пол: Ж
36/22

Номер
Группа:
Леч.врач:

СНИМОК

Номер снимка: 3413
Дата снимка: 21.01.2019
Поглощенная доза (мкЗв):

Боковой снимок:


Исслед. часть тела:

Проекция:

Ф.И.О. оператора: Маева С.А.

Описание снимка

Консолидирующий перелом левой лучевой кости в ТМ.В сравнении с Ро от 06.01.19 минимальное смещение отломков до 2 мм.



Врач рентгенолог:

Берест Е.В.

Тип исследования: Рентгенография

Пациент

Ф.И.О. ЯВОРСКАЯ ОКСАНА Дата рожд.: 1962
Адрес: ул. Челюскинцев Пол: Ж
36/22

Номер
Группа:
Леч.врач:

СНИМОК

Номер снимка: 3414
Дата снимка: 21.01.2019
Поглощенная доза (мкЗв):

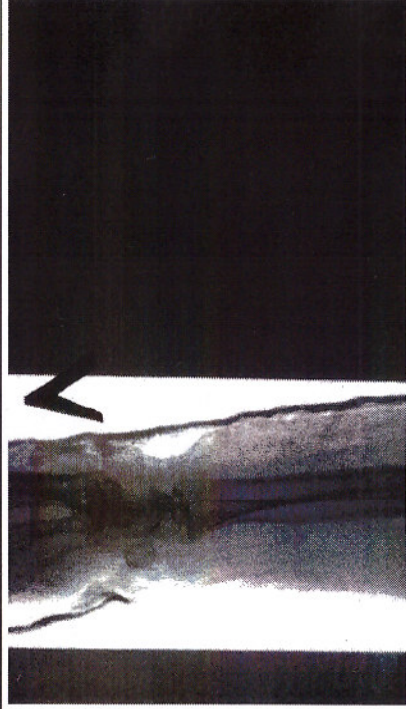
Боковой снимок:

Исслед. часть тела:

Проекция:

Ф.И.О. оператора: Маева С.А.

Описание снимка



Врач рентгенолог:

Берест Е.В.